

Hiperbilirrubinemia neonatal

Constanza Palma González
Interna Medicina - Rotación neonatología

Definición

Ictericia: Coloración amarillenta de piel y mucosas como consecuencia de aumento de la bilirrubina y su acumulación en los tejidos

Hiperbilirrubinemia: Cifra de bilirrubina plasmática superior a lo normal. (mayor a p95)

- 1) Directa: Bilirrubina conjugada mayor a 2 mg/dl o >20% BT en los primeros 90 días.
- 2) Indirecta: Bilirrubina total mayor a 2 mg/dL y que no cumple con los criterios de hiperbilirrubinemia directa.

Concepto clínico vs concepto bioquímico

Visible: a los 5 - 6 mg/dL
Severa: 20 - 25 mg/dL

¡La hiperbilirrubinemia de predominio directo es siempre patológico!

Epidemiología

- 1) 75% RNT desarrolla ictericia neonatal
- 2) Mientras más extrema sea la prematuridad mayor ictericia habrá.
- 3) Ictericia patológica 6% RN

Fisiología de la bilirrubina

Aspectos a considerar en los neonatos

- 1) Neonatos tienen mayor número de GR y tienen vida media más corta 90 días → mayor tasa de destrucción y mayor masa eritrocitaria.
- 2) Hb degradada en SRE

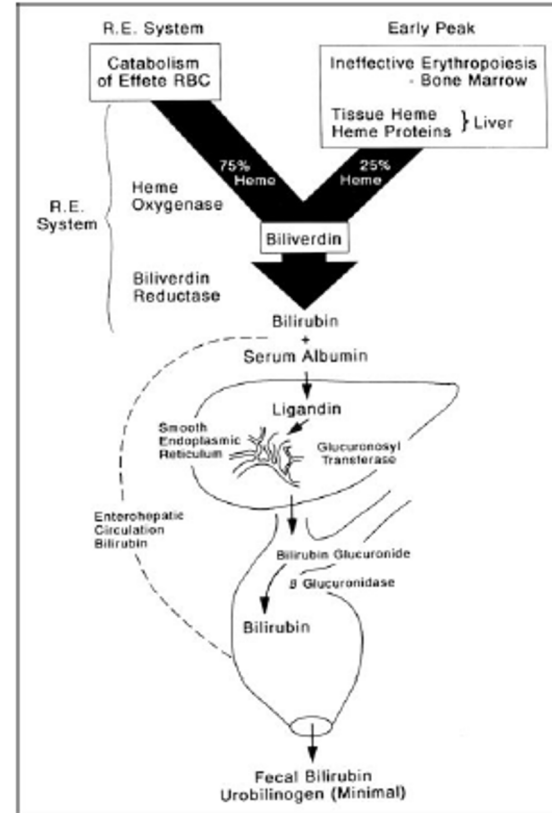


Figure 1. Neonatal bile pigment metabolism. RBC=erythrocytes, R.E.=reticuloendothelial. Reprinted with permission from Maisels MJ. Jaundice. In: MacDonald MG, Seshia MMK, Mullett MD, eds. *Neonatology: Pathophysiology and Management of the Newborn*. Philadelphia, Pa: Lippincott Co; 2005: 76R – 84R.

Ictericia fisiológica

- 1) Aparición después de las 24 hrs de vida
- 2) Aumento cifras por debajo de 0.5 mg/dl/hora o 5 mg/dl/día
- 3) Duración inferior a una semana (2 semanas en el prematuro)
- 4) Cifras de bilirrubina directa menores 1 mg/dl o inferiores al 20% BT
- 5) Ausencia de signos de enfermedad subyacente (vómitos, problemas alimentación, pérdida de peso, taquipnea, signos de infección).

Ictericia de la lactancia materna:

- Entre 5to a 7mo día alcanzando peak de bilirrubina indirecta a la 3ra semana.
- Se puede prolongar más allá del mes de vida, sin significancia clínica
- niño asintomático, sin signos de enfermedad.

Etiología

Hiperbilirrubinemia indirecta Hemolíticas

- 1) Incompatibilidad ABO
- 2) Incompatibilidad Rh
- 3) Esferocitosis familiar
- 4) Déficit de glucosa 6 p
- 5) Déficit piruvato kinasa
- 6) Alfa y beta talasemias
- 7) Hemólisis inducida por fármacos

Hiperbilirrubinemia indirecta no hemolítica

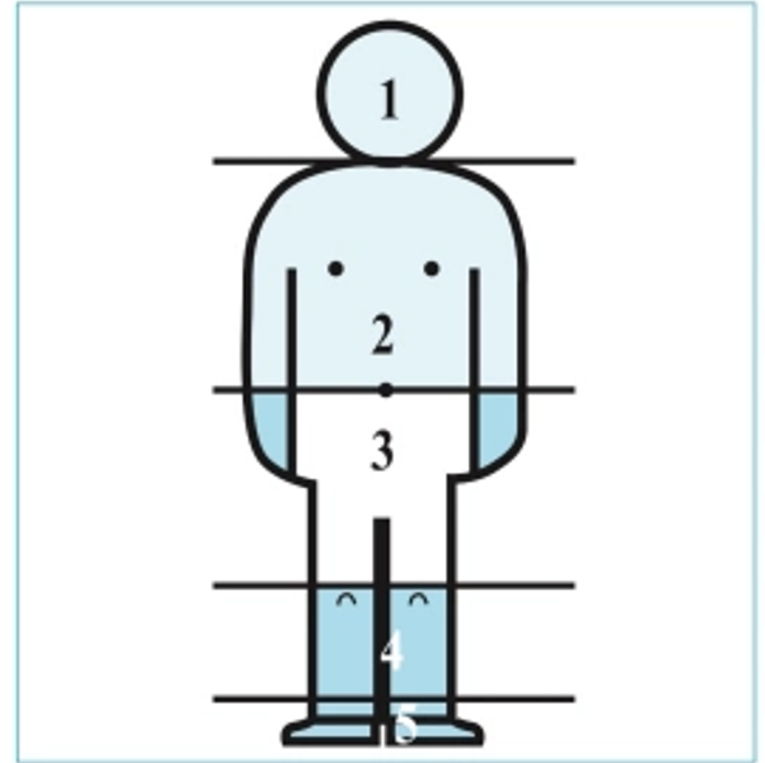
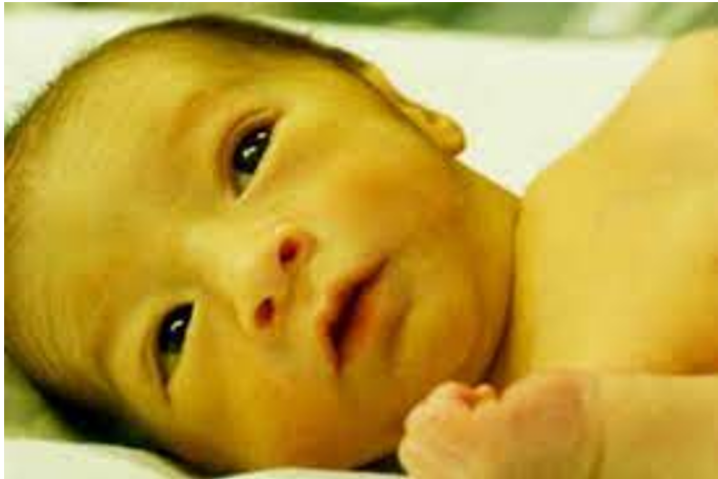- 1) Aumento circulación enterohepática
- 2) Mayor producción poliglobulia
- 3) Disfunción hepática
- 4) Enfermedades metabólicas
- 5) Déficit glucoronil transferasa
- 6) Hipotiroidismo
- 7) Infección urinaria

Hiperbilirrubinemia directa

- 1) Atresia vía biliar
- 2) Hepatitis neonatal
- 3) Obstrucción colédoco
- 4) Déficit de a antitripsina

Clínica

- Ictericia
- Palidez
- Hepatoesplenomegalia
- Macrosomía
- Letargo
- Cefalohematoma



Zona 1: Ictericia de la cabeza y cuello = <5 mg/dL
Zona 2: Ictericia hasta el ombligo = 5-12 mg/dL
Zona 3: Ictericia hasta las rodillas = 8-16 mg/dL
Zona 4: Ictericia hasta los tobillos = 10-18 mg/dL
Zona 5: Ictericia plantar y palmar = >15 mg/dL

Enfrentamiento y diagnóstico

1) Anamnesis:

- a) Ictericia/fototerapia hermanos
- b) Parto traumático
- c) Asfixia
- d) Infección
- e) Ictericia precoz < 24 hrs nac

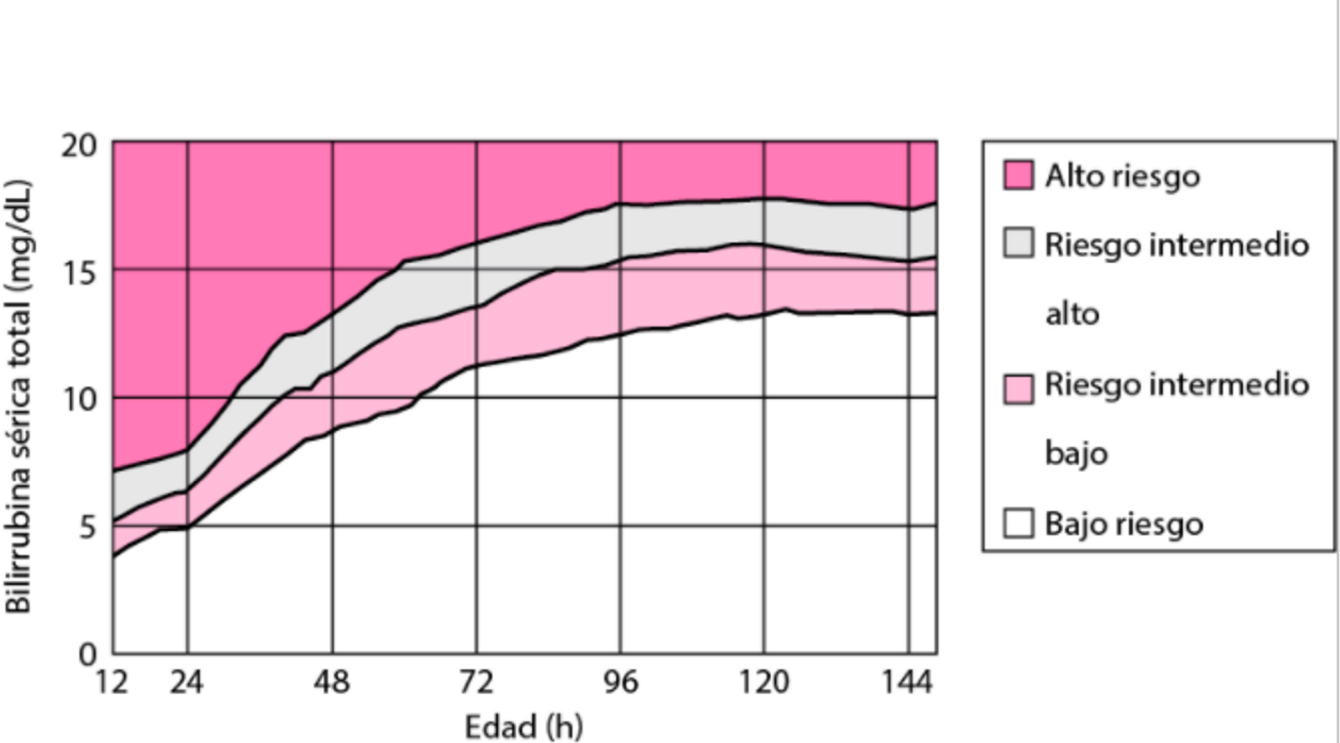
2) Examen Físico

- a) Ictericia
- b) Palidez
- c) Esplenomegalia

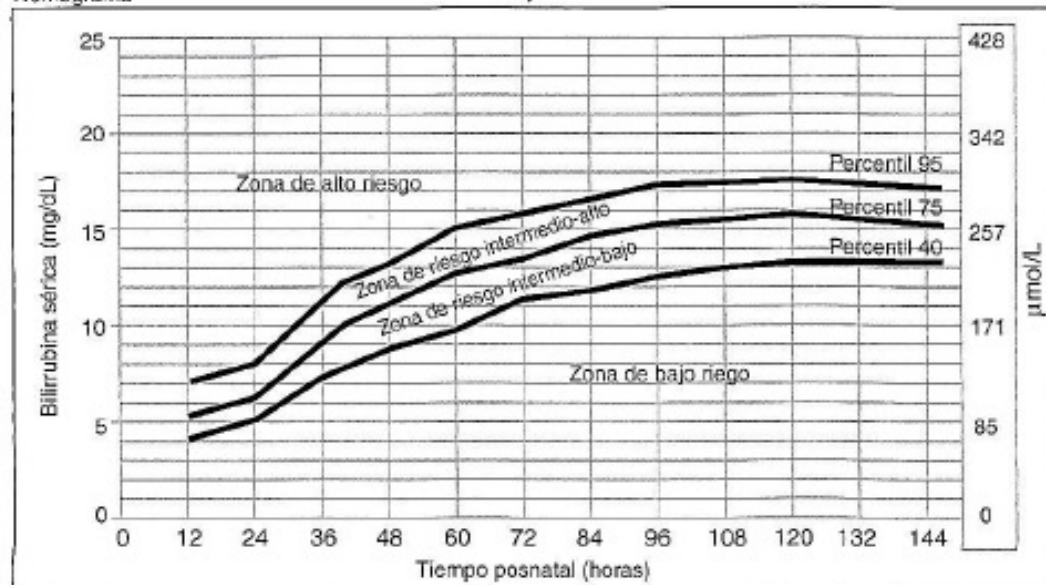
DIAGNÓSTICO:

- **CLÍNICO +
BILIRRUBINA DIRECTA
E INDIRECTA**

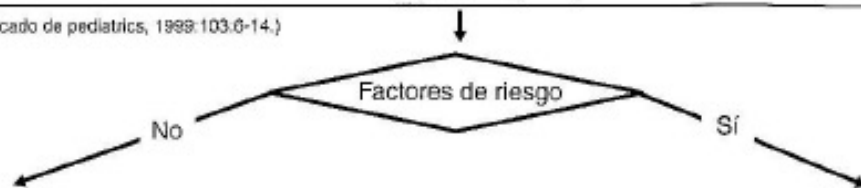
Riesgo hiperbilirrubinemia en > 35 semanas de gestación



Nomograma*



(Modificado de pediatrics, 1999:103.6-14.)



Zona de riesgo bajo: control habitual

Zona de riesgo intermedio (bajo): control y bilirrubinemia en 48 hs.

Zona de riesgo intermedio (alto): control y bilirrubinemia en 24 hs.

Zona de riesgo alto: repetir bilirrubinemia en 12 hs (considerar luminoterapia)

Control en 48 horas

Control y bilirrubinemia en 36 horas

Control y bilirrubinemia en 18 horas

Bilirrubinemia en 6 hs o luminoterapia

Tratamiento hiperbilirrubinemia

Individualizado en función de etiología, horas o días de vida y edad gestacional.

- Fototerapia
- Exanguinotransfusión

Control de la bilirrubinemia

- Cada 8 - 12 hrs en todo neonato de alto riesgo
- Cada 4 - 6 hrs en aquellos con indicación de exanguinotransfusión
- Resto controlar cada 24 hrs

Factores que incrementan efectividad fototerapia:

- 1) Distancia 30 - 40 cm o min 15 - 20 cm si luz azul.
- 2) Superficie expuesta

Respuesta máx. de la fototerapia se observa a las 2 a 6 hrs de su inicio

¿Qué esperar?

- 1) Descenso 6 a 20% en las primeras horas
- 2) Si fototerapia intensiva: 30 - 50% en mismo plazo

Criterios de alta fototerapia:

- 1) 1 - 2 valores bajo la indicacion de fototerapia
- 2) NIH: mayor o igual a 3 mg/dL inferior a limite de corte

Score AAP 2017

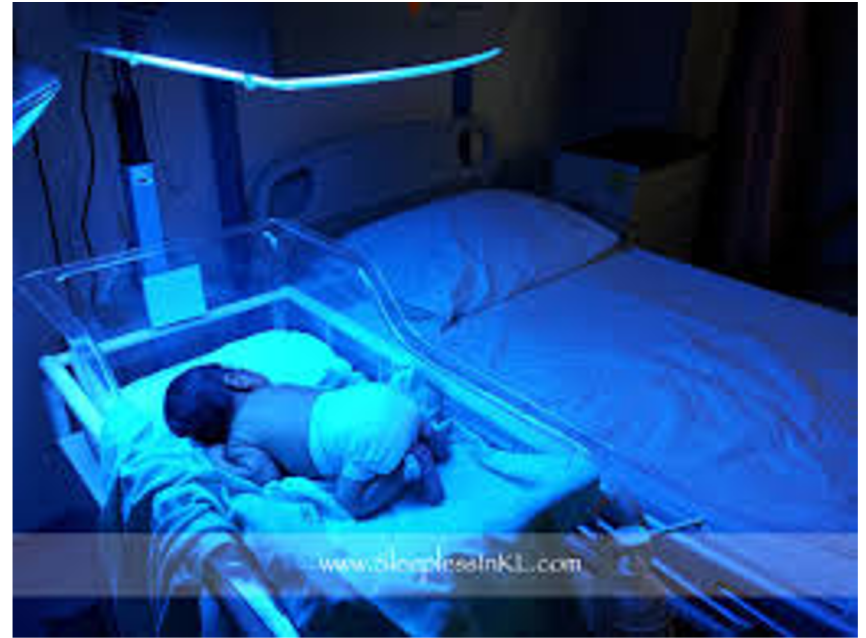Si EG < 38 sem

(15 - 7) (días inicio FT) - 4 (Bb de indicacion de FT - valor de Bb al suspender FT) + 50

Fototerapia

- Pigmento amarillo absorbe mejor la luz azul
- Necesita protección ocular
- Controlar temperatura e hidratación

Efectos adversos: deshidratación, eritema transitorio de la piel, bebe bronceado, deposiciones más fluidas.



Exanguinotransfusión

- Emergencia neonatal
- En UCIN
- Remoción en alicuotas y reemplazo por sangre donada.

Indicación de exanguinotransfusión

- Bb total > 25 mg/dl
- Aumento > 0.5 mg/hora en las primeras 72 hrs
- Signos encefalopatía aguda por Bb
- Cualquier Bb 5 pts por sobre indicación de ET en las curvas

Complicaciones: Infecciones, trombosis de la vena porta, trombocitopenia, alteración HE, ECN.

Objetivos: evitar kernicterus, corrección anemia y mejoría de la ICC, eliminación Ac.

Kernicterus/Encefalopatía hiperbilirrubinémica

Es la lesión encefálica causada por el depósito de bilirrubina no conjugada en los ganglios basales y los núcleos del tronco encefálico.

Clínica

Encefalopatía aguda

- Fase 1: succión débil, estupor, hipotonía, convulsiones
- Fase 2: hipertonía de músculos extensores, opistótonos, fiebre
- Fase 3: Hipertonía

Encefalopatía crónica

- Primer año: Hipotonía, hiperreflexia, reflejo tónico nuchal, RDSM.
- Después del primer año: Alteración movimientos, pérdida de audición.

Bibliografía

Rodriguez, Miguelez, J. M., & Aloy, J. F. (2008). *Ictericia Neonatal*. AEPED. Recuperado 2 de noviembre de 2021, de <https://www.aeped.es/sites/default/files/documentos/38.pdf>

Wagemann, S. C., & Nannig, P. M. (2019). Hiperbilirrubinemia severa en Recién Nacidos, factores de riesgo y secuelas neurológicas. *Revista Chilena de Pediatría*, 90(3), 267–274. <https://www.revistachilenadepediatria.cl/index.php/rchped/article/view/772/1121>

<https://medicina.uc.cl/wp-content/uploads/2021/04/Manual-de-pediatria-2020-v2021.pdf>

<https://www.pediatriaintegral.es/publicacion-2014-07/ictericia-neonatal/>

https://www.scielo.cl/scielo.php?script=sci_arttext&pid=S0370-41062002000400013&lng=en&nrm=iso&tlng=en

http://www.saludinfantil.org/Guia_Alegria/guia/28.-Hiperbilirrubinemia/28.-%20Hiperbilirrubinemia%20neonatal.htm

<https://sintesis.med.uchile.cl/index.php/respecialidades/r-pediatria/102-revision/r-pediatria-y-cirugia-infantil/1722-ictericia-en-menor-de-3-meses>

A light-colored dog, possibly a Weimaraner, is lying down on a patterned blanket. The dog has a black collar and is resting its head on its paws. The blanket features a repeating pattern of red and blue shapes and text. A white rectangular box is overlaid on the left side of the image, containing the text "Gracias!!".

Gracias!!